

دارای رتبه علمی - پژوهشی از کمیسیون نشریات علوم پزشکی کشور

آلودگی به میکروسپوریدیاهای روده ای در بیماران پیوند کلیه شهر همدان با استفاده از دو روش رنگ آمیزی تری کروم اصلاح شده و کالکوفلور سفید

چکیده

زمینه و هدف: میکروسپوریدیا انگل داخل سلولی و اجباری است که به عنوان عامل عفونت فرصت طلب در افراد دارای نقص ایمنی شناخته شده است. تشخیص آزمایشگاهی آن دشوار بوده و رنگ آمیزی با تری کروم اصلاح شده روش استاندارد برای جستجوی این انگل است. هدف این مطالعه شناسایی میکروسپوریدیاهای انسانی در بیماران پیوند کلیه با روش رنگ آمیزی تری کروم اصلاح شده و رنگ آمیزی فلورسنت کالکوفلور سفید بود.

روش بررسی: در سال ۱۳۹۱ تعداد ۱۸۰ نمونه مدفوع از بیماران پیوند کلیه شهر همدان که از زمان پیوند داروهای مهار کننده ایمنی دریافت می کردند جمع آوری شد. از نمونه های مدفوع گسترش روی لام تهیه و برای شناسایی انگل از روش رنگ آمیزی تری کروم اصلاح شده و رنگ آمیزی فلورسنت کالکوفلور سفید استفاده شد.

یافته ها: میانگین مدت پیوند و در نتیجه مدت مصرف داروی مهار کننده ایمنی ۵/۵ سال بود. با استفاده از این روش یک بیمار مونث آلوده به میکروسپوریدیا تشخیص داده شد.

نتیجه گیری: شیوع این عفونت فرصت طلب در بیماران پیوند کلیه پایین بود. می توان نتیجه گرفت احتمالاً این بیماران از شرایط بهداشتی نسبتاً خوبی برخوردار هستند و در تماس با مخازن انگل قرار ندارند.

واژه های کلیدی: میکروسپوریدیا، پیوند کلیه، تری کروم اصلاح شده، کالکوفلور

سفید، همدان

زهرا غریبی

کارشناس ارشد انگل شناسی، دانشکده پزشکی،
دانشگاه علوم پزشکی همدان، ایران

فرحناز دادرسی

استادیار گوارش، دانشگاه علوم پزشکی همدان،
ایران

امیرحسین مقصود

استادیار انگل شناسی، دانشکده پزشکی، دانشگاه
علوم پزشکی همدان، ایران

محمد فلاح

استاد انگل شناسی، دانشکده پزشکی، دانشگاه
علوم پزشکی همدان، ایران

مسعود سعیدی جم

دانشیار مولکولاریبولوژی، دانشکده پزشکی،
دانشگاه علوم پزشکی همدان، ایران

نویسنده مسئول: محمد فلاح

پست الکترونیک: mohfall@yahoo.com

تلفن: ۰۹۱۸۱۱۳۶۵۰

آدرس: خیابان شهید فهمیده، روبه روی بوستان
مردم، دانشگاه علوم پزشکی همدان، دانشکده پزشکی،
گروه انگل شناسی

دریافت: ۹۱/۱۰/۲۲

ویرایش پایانی: ۹۲/۲/۴

پذیرش: ۹۲/۲/۷

آدرس مقاله:

غریبی ز، دادرسی ف، مقصود ام، فلاح م، سعیدی جم م " آلودگی به میکروسپوریدیاهای روده ای در بیماران پیوند کلیه شهر همدان با استفاده از دو روش رنگ آمیزی تری کروم اصلاح شده و کالکوفلور سفید " مجله علوم آزمایشگاهی، زمستان ۱۳۹۲ دوره هفتم (شماره ۴): ۴۷-۵۲

مقدمه

میکروسپوریدیا انگل داخل سلولی اجباری است که طیف گسترده ای از مهره داران و بی مهرگان را در سراسر دنیا آلوده می سازد. بیش از ۱۴۰ جنس و ۱۲۰۰ گونه دارد که از این تعداد تنها ۷ جنس در انسان عفونت زا می باشند (۱،۲). میکروسپوریدیا به عنوان عامل بیماری زای گوارشی، کلیوی، سینوزیت و کراتیت در افراد دارای نقص ایمنی شناخته شده است (۳،۴). بخش میانی روده کوچک جایگاه اصلی انگل است اما بخش ابتدائی روده کوچک کمتر در معرض این بیماری قرار می گیرد و روده بزرگ از این بیماری مصون است. *انسفالیتوزون ایتستینالیس* موجب اسهال شدید و بیماری های داخلی - روده ای می شود. این مسئله که چگونه میکروسپوریدیوز در بیماران با ضعف سیستم ایمنی، بیماری های عفونی نهفته را فعال می کند شناخته نشده است. میکروسپوریدیوزیس یک بیماری منتقله از آب است اما برخی محققان اعتقاد دارند که انتقال به صورت مستقیم به وسیله بلع اسپورهایی که از طریق مدفوع یا ادرار پراکنده شده اند، از طریق مدفوعی- دهانی یا ادراری - دهانی یا در اثر ایجاد آسیب و استنشاق نیز می تواند صورت گیرد. دو گونه ای که بیش از همه در افراد ایدزی مبتلا به اسهال حاد یا مزمن شناسایی شده، *اتروستیتوزون بینوسی* و *انسفالیتوزون ایتستینالیس* می باشد (۵،۶). از نظر بالینی میکروسپوریدیوزیس در افراد دارای سیستم ایمنی سالم مشکل چندانی ایجاد نمی کند و فقط منجر به اسهال خود محدود شونده می شود ولی در بیماران مبتلا به نقص ایمنی قادر به ایجاد اسهال حاد بدون خون و تب، از دست دادن آب بدن، کاهش وزن، پنومونی، سینوزیت، میوزیت، انسفالیت و عوارض چشمی می شود (۷). میکروسپوریدیاهای به عنوان عامل بیماری زای انسان به طور گسترده ای مورد مطالعه قرار نگرفته اند و این که آن علت است که این انگل ها، بسیار کوچک و بی رنگ بوده و از همه مهم تر با روش های معمول انگل شناسی به دشواری می توان آنها را تشخیص داد (۸). تشخیص و افتراق دقیق عفونت میکروسپوریدیایی نیازمند روش های حساس و سریع جهت

تغلیظ و شناسایی انگل است. اسپورهای انسفالیتوزون گرم مثبت و بعضی از آنها مقاوم به اسید هستند. ولی اسپور گونه های دیگر در رنگ آمیزی های معمول، به صورت غیر قابل پیش بینی رنگ آمیزی می شوند. برای تشخیص آلودگی به این انگل روش های مختلفی از قبیل روش های رنگ آمیزی برای جستجوی میکروسکوپی اسپورها، روش های سرولوژیک، کشت سلولی، روش های بیوشیمیایی، روش های مبتنی بر شناسایی اسید نوکلئیک وجود دارد. روش های رنگ آمیزی اختصاصی برای تشخیص اسپورهای میکروسپوریدیایی در ادرار، مدفوع و نمونه های بافتی با استفاده از میکروسکوپ نوری مانند: Weber's Modified Modified Trichrome_Blue stain, Acid_fast Trichrome, Modified Trichrome (Gram-Chromotrop), Trichrome، که برای شناسایی انگل های کریپتوسپوریدیوم و میکروسپوریدیا می باشد (۹). این مطالعه به منظور شناسایی عوامل میکروسپوریدیایی در بیماران پیوند کلیه شهر همدان انجام گرفت. برای تشخیص موارد مثبت از دو روش رنگ آمیزی تریکروم اصلاح شده و کالکوفلور سفید استفاده شد.

روش بررسی

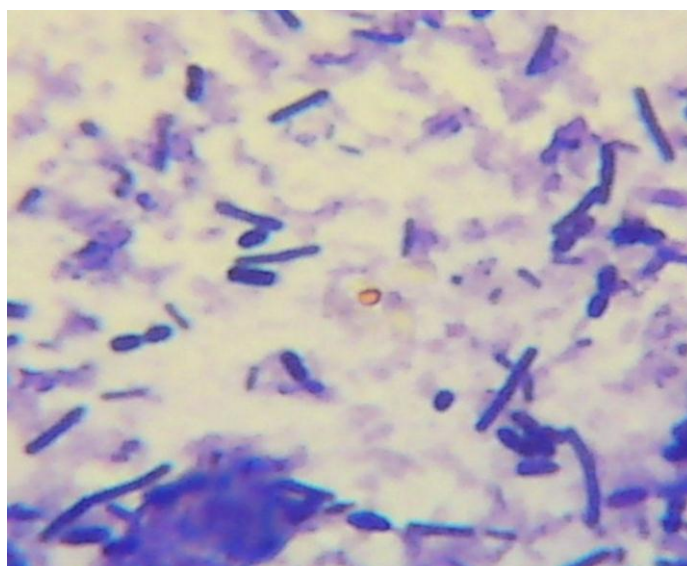
تعداد ۱۸۰ نمونه (۸۶ زن و ۹۴ مرد) مدفوع از بیماران پیوند کلیه جمع آوری شد. از این تعداد ۳۵ نفر در مدت مراجعه دارای علائم گوارشی به شکل اسهال، دل درد و نفخ بودند. نمونه ها از همان لحظه اول در فرمالین ۱۰ درصد نگهداری شدند و پس از انتقال به آزمایشگاه گروه انگل شناسی پزشکی دانشگاه علوم پزشکی همدان، صاف و تغلیظ شدند. به منظور بررسی وجود اسپورهای میکروسپوریدیایی در نمونه های مدفوع از رنگ آمیزی تریکروم اصلاح شده (گرم - کروموتروپ) و رنگ آمیزی فلورسنت کالکوفلور سفید استفاده شد. پس از تهیه گسترش نازک از مدفوع و ثابت نمودن آن با متانول برای رنگ آمیزی گرم-کروموتروپ نمونه ها ابتدا با روش رنگ آمیزی گرم به روش مرجع (۱۰) رنگ آمیزی شد. در این روش، رنگ آمیزی گرم همانند رنگ آمیزی باکتری ها

تشخیصی واکوئل انتهایی و کمر بند میانی است. سپس یک لام دیگر از نمونه ها را با روش فلورسنت کالکوفلور سفید به صورت زیر رنگ آمیزی شد. ابتدا از نمونه ها گسترش نازکی تهیه کرده و با متانول فیکس شد. ۳ تا ۴ قطره از رنگ کالکوفلور سفید و ۳ تا ۴ قطره از رنگ اوانس بلو را به یک لوله (۱۲ در ۷۵ mm) اضافه کرده سپس چند قطره از این مخلوط به نمونه اضافه شد. سپس روی لام مورد نظر یک لامل گذاشته و با میکروسکوپ فلورسنت بررسی شد. با این رنگ آمیزی اسپورها به رنگ سفید-آبی درخشان دیده می شوند(۱۱).

نیست و مرحله سافرائین آن حذف شده است سپس بلافاصله رنگ آمیزی کروموتروپ شروع می شود به این صورت که ابتدا لام ها را به مدت حداقل ۱ دقیقه در رنگ کروموتروپ گرم شده در دمای ۵۰ تا ۵۵ درجه سانتی گراد قرار داده و سپس برای رنگ بری ۱ تا ۳ ثانیه در اسید الکل ۹۰ درصد و به مدت ۳۰ ثانیه در اتانول ۹۵ درصد قرار داده می شود. در نهایت نمونه ها را در اتانول مطلق به مدت ۳۰ ثانیه گذاشته شد. این کار ۲ بار و در ۲ ظرف جداگانه انجام می گرفت. در این رنگ آمیزی اسپورهای میکروسپوریدیا به رنگ قرمز - قهوه ای دیده می شود و دارای ۲ وجه



میکروسپوریدیوم در رنگ آمیزی کالکوفلور سفید



میکروسپوریدیوم در رنگ آمیزی تریکروم اصلاح شده

دامنه سنی بیماران از ۱۷ سال تا ۷۱ سال بود ۴۲ نفر (۲۳/۳٪) ساکن روستا و ۱۳۸ نفر (۷۶/۶٪) ساکن شهر بودند. از این تعداد ۳۵ نفر (۱۹/۴٪) در مدت مراجعه دارای علائم گوارشی به شکل اسهال، دل درد و نفخ و بقیه فاقد هرگونه علائم بالینی بودند. با هر دو روش رنگ آمیزی تریکروم اصلاح شده (گرم-کروموتروپ) و رنگ آمیزی فلورسنت کالکوفلور سفید فقط یک نمونه (۰/۵۵٪) که متعلق به بیماری با علائم گوارشی و در حال مصرف داروهای سرکوب کننده سیستم ایمنی بود از نظر عفونت میکروسپوریدیوزیس روده ای مثبت شد.

بحث

مطالعه حاضر نشان داد عفونت فرصت طلب ناشی از میکروسپوریدیایها در بیماران پیوند کلیه در همدان دارای اهمیت قابل توجه نمی باشد. عفونت های فرصت طلب یکی از عوامل مهم مرگ و میر در بیماران مبتلا به انواع مشکلات منجر به نقص ایمنی از جمله سندرم نقص سیستم ایمنی اکتسابی می باشد. میکروسپوریدیوزیس یک عفونت فرصت طلب در بیماران آلوده به ویروس نقص سیستم ایمنی (HIV) و بیماران پیوند عضو می باشد (۱۲-۱۴). اکثریت موارد عفونت توسط *انتروسیتریزون بیثوسی* ایجاد می شود. درگیری چند ارگانی با گونه های میکروسپوریدیای گزارش شده است. میکروسپوریدیوزیس اگرچه در دریافت کنندگان پیوند نادر است، اما باید در نظر گرفته شود و با روش های تشخیصی مختلف و مناسب در این بیماران بررسی شود (۱۵، ۱۶). روش مستقیم آزمایش مدفوع و حتی روش های تغلیظ برای تشخیص این انگل در مدفوع مناسب نیست. امروزه از روش های رنگ آمیزی مختلف برای تشخیص میکروسپوریدیای در نمونه های مدفوع استفاده شده است که ما در این تحقیق از دو روش رنگ آمیزی تریکروم اصلاح شده (گرم-کروموتروپ) و رنگ آمیزی فلورسنت کالکوفلور سفید استفاده کردیم. هر چند رنگ کالکوفلور سفید رنگ حساسی برای این ارگانسیم است، با این وجود برای غربالگری اسمیرهای مدفوع برای میکروسپوریدیای دستور رایج در استفاده از دو روش رنگ

آمیزی (رنگ آمیزی فلورسنت کالکوفلور سفید و تریکروم اصلاح شده) است (۱۷، ۱۸). در یک مطالعه با روش رنگ آمیزی تریکروم بر روی ۷۱ بیمار HIV مثبت، مشاهده گردید که ۱۳ مورد مبتلا به میکروسپوریدیوزیس هستند (۱۹). اما در تحقیق حاضر میزان شیوع میکروسپوریدیوزیس در بیماران پیوند کلیه بسیار پایین تر بود در نقاط دیگر چند مورد گزارش موردی نیز در سال های ۱۹۹۲ تا ۲۰۱۲ در بیماران پیوند کلیه گزارش شده است (۲۰-۲۳). همچنین با استفاده از رنگ آمیزی های فلورسنت در سال های ۱۹۹۳ تا ۲۰۱۰ این بیماری در بیماران پیوند کلیه بررسی شد (۱۸، ۱۰). به دلیل دشواری تشخیص ارگانسیم، در ایران گزارش های محدودی از آن در نشریات علمی وجود دارد. شهبازی و همکاران در بررسی ۱۸۲۵ نمونه مدفوع از بیماران معمولی تنها یک مورد میکروسپوریدیای گزارش نموده است (۲۴). در مطالعه بر روی بیماران HIV مثبت با دو روش رنگ آمیزی و ملکولی میزان شیوع انگل تا ۲۲/۵ درصد گزارش گردید (۱۰). در مطالعه دیگری در ۴۴ بیمار پیوند کبد در بیمارستان نمازی شیراز با روش ملکولی آلودگی به میکروسپوریدیای در ۶/۸ درصد از بیماران گزارش شده است (۲۵).

نتیجه گیری

شاید به دلیل اینکه بیماران پیوندی از سطح بهداشتی بالاتری نسبت به بیماران HIV برخوردارند شیوع این عفونت در آنها پایین تر است. گزارش های موجود از این انگل در ایران هنوز قابل نقد و بررسی است و ضرورت دارد مطالعات جامع، قابل اطمینان و کنترل شده از نظر روش تشخیص به ویژه با روش های ملکولی وضعیت این انگل در بیماران در معرض خطر و نیز منابع انتشار دهنده آن در طبیعت مورد مطالعه قرار گیرد.

تشکر و قدردانی

این مقاله استخراج شده از پایان نامه دانشجویی می باشد. از کلیه بیمارانی که در انجام این تحقیق با ما همکاری کردند، و نیز از جناب آقای خلوجینی که در جمع آوری نمونه های مدفوع مساعدت نمودند، صمیمانه سپاسگزاری می شود.

References

1. Keeling PJ, Burger G, Durnford DG, Lang BF, Lee RW, Pearlman RE, et al. *The tree of eukaryotes*. Trends in Ecology and Evolution. 2005; 20(12): 670-76.
2. Weiss LM. *Microsporidia: emerging pathogenic protists*. Acta Tropica. 2001; 78(2): 89-102.
3. Didier ES, Stovall ME, Green LC, Brindley PJ, Sestak K, Didier PJ. *Epidmiology of Microsporidiosis: sources and mode of transmission*. Veterinary Parasitology. 2004; 126(1-2): 145-166.
4. Franzen C, Muller A. *Microsporidiosis: human diseases and diagnosis*. Microbes and Infection. 2001; 3(5): 389-400.
5. Didier ES. *Microsporidiosis: current status*. Curr Opin Infect Dis. 2006; 19(5): 485-92.
6. Mathis A, Weber R, Deplazes P. *Zoonotic Potential of the Microsporidia*. Clinical Microbiology Reviews. 2005; 18(3): 423-445.
7. Cali A, Weiss LM, Takvorian PM. *A review of the development of two types of human skeletal muscle infections from microsporidia associated with pathology in invertebrates and cold-blooded vertebrates*. Folia Parasitol (Praha). 2005; 52(1-2): 51-6.
8. Garcia, LS. *Laboratory Identification of the Microsporidia*. Journal of Clinical Microbiology. 2002; 40(6): 1892-1901.
9. Chioralia G, Trammer T, Kampen H, Seitz HM. *Relevant Criteria for Detecting Microsporidia in Stool Specimens*. Journal of Clinical Microbiology. 1998; 36(8): 2279-83.
10. Salleh FM, Al-Mekhlafi AM, Nordin A, Yasin 'M, Al-Mekhlafi HM, Moktar N. *Evaluation of gram-chromotrope kinyoun staining technique .its effectiveness in detecting microsporidial spores in fecal specimens*. Diagnostic Microbiology and Infectious Disease. 2011; 69(1): 82-5.
11. Harrington BJ, Hageage GJ. *Calcofluor White: A Review of its Uses and Applications in Clinical Mycology and Parasitology*. Lab Medicine. 2003; 34(5): 361-367.
12. Bern C, Kawai V, Vargas D, Rabke-Verani J, Williamson J, Chavez-Valdez R, et al. *The Epidemiology of Intestinal Microsporidiosis in Patients with HIV/AIDS in Lima, Peru*. Journal of Infectious Disease. 2005; 191(10): 1658-1664.
13. Liguory O, Sarfati C, Derouin F, Molina JM. *Evidence of Different Enterocytozoon bienewsi Genotypes in Patients with and without Human Immunodeficiency Virus Infection*. J Clin Microbiol. 2001; 39(7): 2672-4.
14. Guerard A, Rabodonirina M, Cotte L, Liguory O, Piens MA, Daoud S, et al. *Intestinal Microsporidiosis Occuring in two renal Transplant Recipients Treated with Mycophenolate Mofetil*. Transplantation. 1999; 68(5): 699-701.
15. Gamboa-Dominguez A, De Anda J, Donis J, Ruiz-Maza F, Visvesvara GS, Diliz H. *Disseminated encephalitozoon cuniculi infection in a Mexican kidney transplant recipient*. Transplantation. 2003; 75(11):1898-900.
16. Mohindra AR, Lee MW, Visvesvara G, Moura H, Parasuraman R, Leitch GJ, et al. *Disseminated microsporidiosis in a renal transplant recipient*. Transplant Infections Disease 2002, 4(2): 102-107.
17. Müller A, Bialek R, Kämper A, Fätkenheuer G, Salzberger B, Franzen C. *Detection of Microsporidia in Travelers with Diarrhea*. J Clin Microbiol. 2001;39(4):1630-2.
18. Ryan NJ, Sutherland G, Coughlan K, Globan M, Doultree J, Marshall J, et al. *A New Trichrome-Blue Stain for Detection of Microsporidial Species in Urine, Stool, and Nasopharyngeal Specimens*. Journal of Clinical Microbiology. 1993; 31(12): 3264-3269.
19. Ghorbanzadeh B, Sadraie J, Emadi Kuchak H. *Diagnosis of Cryptosporidium and intestinal Microsporidia in HIV/AIDS patients with staining and PCR methods on 16srRNA gen*. Arak Medical University Journal. 2012; 15(7): 37-47. [Persian]
20. Latib MA, Pascoe MD, Duffield MS, Kahn D. *Microsporidiosis in the graft of a renal transplant recipient*. Transplant Int national. 2001; 14(4): 274-277.
21. Galván AL, Sánchez AM, Valentín MA, Henriques-Gil N, Izquierdo F, Fenoy S, et al. *First Cases of Microsporidiosis in Transplant Recipients in Spain and Review of the Literature*. Clinical Microbiology. 2011; 49(4): 1301-6.
22. Lanternier F, Boutboul D, Menotti J, Chandesris MO, Sarfati C, Mamzer Bruneel MF, et al. *Microsporidiosis in solid organ transplant recipients: two Enterocytozoon bienewsi cases and review*. Transpl Infect Dis. 2009; 11(1): 83-8.
23. Conteas CN, Didier ES, Berlin OG. *Workup of gastrointestinal microsporidiosis*. Dig Dis. 1997; 15(6): 330-45.
24. Shahbazi A, Gholami S, Mirsamadi N, No'khahi I, Ghazanchaei A. *Frequencies of Important Intestinal Coccidia and Microsporidium in Stool Samples*. J Mazand Univ Med Sci. 2012; 22(86): 271-277.[Persian]
25. Agholi M, Hatam GR, Motazedian MH. *Microsporidia and coccidia as causes of persistence diarrhea among liver transplant children: incidence rate and species/genotypes*. Pediatr Infect Dis J. 2013; 32(2): 185-7.

The Identification of Intestinal Microsporidia by Trichrome Staining and Calcofluor White Methods among Kidney- Transplanted Patients in Hamadan

Gharibi, Z. (MSc)

MSc of Parasitology, School of Medicine, Hamadan University of Medical Sciences, Hamadan, Iran

Daadras, F. (MD)

Assistant Professor of Gastroenterology, School of Medicine, Hamadan University of Medical Sciences, Hamadan, Iran

Maghsood, A. (PhD)

Assistant Professor of Parasitology, School of Medicine, Hamadan University of Medical Sciences, Hamadan, Iran

Fallah, M. (PhD)

Professor of Parasitology, School of Medicine, Hamadan University of Medical Sciences, Hamadan, Iran

Saeedijam, M. (PhD)

Associate Professor of Biotechnology, Dept. of Molecular Medicine, School of Medicine, Hamadan University of Medical Sciences, Hamadan, Iran

Corresponding Author:

Fallah, M.

Email: mohfall@yahoo.com

Received: 16 Jan 2013

Revised: 24 Apr 2013

Accepted: 27 Apr 2013

Abstract

Background and Objective: Microsporidia is an obligatory intracellular parasite known as an opportunistic infection in immunocompromised patients. Its laboratory diagnosis is relatively difficult and modified trichrome staining is a standard diagnostic method for detection of *Microsporidia*. The aim of present study was to identify intestinal *Microsporidia* in kidney- transplanted patients, using modified Trichrome Staining and Calcofluor White Methods.

Material and Methods: In 2012, 180 stool specimens were taken from kidney transplanted- patients given immunosuppressive drugs in Hamadan, Iran. To identify *Microsporidia*, we use modified Trichrome Staining and Calcofluor White Methods.

Results: The mean duration of kidney transplant and immunosuppressive drug using was 5.5 Years. Only one female patient was positive for Microsporidia.

Conclusions: Owing to low frequency of this opportunistic infection among kidney transplanted patients, we can conclude that their hygienic conditions are good enough and they are not exposed with the parasites.

Keywords: *Microsporidia*; Modified Trichrome Staining; Kidney Transplant; Calcofluor White; Hamadan